Vaka Sunumu ve Tartışma

Büyük Vizit 1

Koray Tuncer*, Hale Kırımlıoğlu, Yılmaz Çakaloğlu***

*Memorial Şişli Hastanesi, Gastroenteroloji-Hepatoloji Bölümü, **Acıbadem Ü Tıp Fak, Patoloji ABD ve Memorial Şişli Hastanesi, İstanbul

5.Türkiye-Azerbaycan Ortak Hepatoloji Kursu

6-7 Aralık, Sheraton İstanbul City Center, Dolapdere, İstanbul

CK, 66/E 1-1

Ekim 2019

- 2 ay önce üriner sistem için istenen **US: Kc'de YKL**
  Dinamik MR: Kc sağ lob posteriorda 12X10x9cm HSK
  BT Anjiografi: Benzer bulgular. Damarlar açık.
  PET-CT Tetkiki: HSK ve karaciğerde aynı 18F-FDG tutulumu. Lenf düğümü tutulumu ve uzak metastaz yok.
  Karaciğer «tru-cut» biyopsi: Hepatoselüler Karsinoma
- 1.78m, 90kg (VKI 29kg/m2), Yoğun alkol (300gr/gün) alımı var. Hepatomegali (3-4cm), Traube kapalı. TA 140/90mmg, NDS 72/R.
- **22 yıl önce HBsAg (+); Taşıyıcı denmiş. 2 yılda bir ALT ve AST normal/hafif yüksek. Diğer tetkikler yok (US ve viroloji).**
- **SON DURUM: HBsAg (-), anti-HBs (+, >1000 mIU/ml)**
- **AFP 5.64, CEA 2.34, CA 19-9 <1.0 U/L.**

CK, 66/E, HBV+Alkol:Spontan HBsAg/anti-HBs serokonversiyon

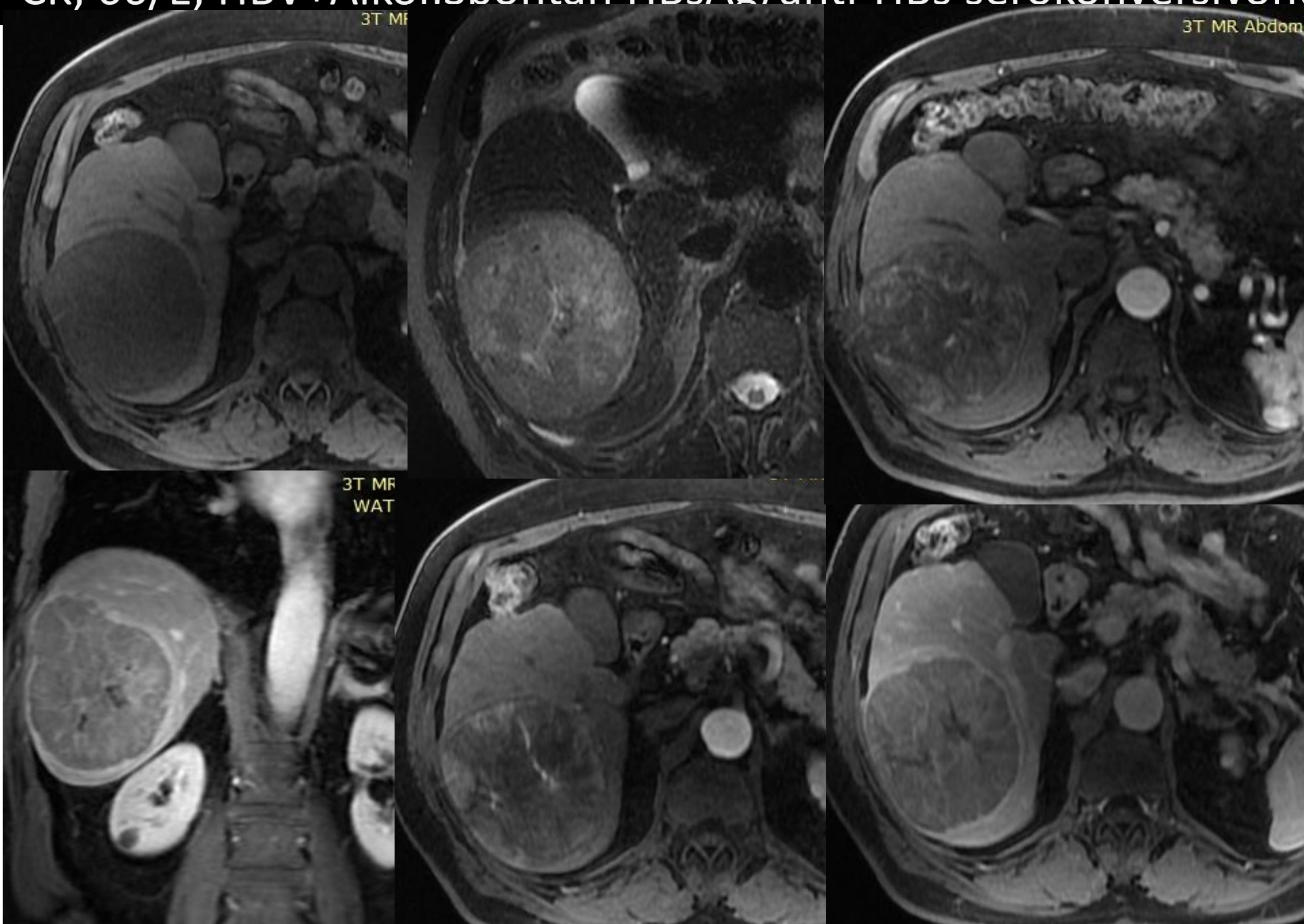

FibroScan®

04/10/2019
07:08:58

Fibrozis F4

KARTAL
CEVAT
01/07/1953

CAP (dB/m) IQR	CAP (dB/m) MEDIAN	E (kPa) MEDIAN	E (kPa) IQR	E (kPa) IQR/med.
48	118	20.2	1.7	8%

Exam XL (Liver)
Operator : PROF DR YILMAZ CAKALOGLU
Valid measurements : 11
Total measurements : 13



mments :

oScan 502 Touch (SN:F60243) - Probe XL (SN:90271) - C3.2

oScan® is a medical device intended as an aid for the management of patients with liver disease. Measurements should be ormed by a certified operator. The values obtained must be interpreted by a physician experienced in dealing with liver disease, g into account the complete medical records of the patient, the number of valid measurements and their dispersion. Probes must alibrated according to the manufacturer's recommendations.

echose

CK, 66/E 1-2

- Spontan HBseAg/anti-HBs serokonversiyonu
- Kronik alkol alımı ve fazla kilolu
- FSCAN: F4 (20.2 kPa), Yağlanma yok (118 dB/m).
- Kompanse Karaciğer Sirozu (Child A)

KARAR: Girişmsel Radyolojik Tedavi (TARE/TACE)
Canlı Vericili Karaciğer Nakli

TARTIŞMA: «Burned Out» HBV İnfeksiyonu - HSK

HBsAg Kaybı veya HBsAg/anti-HBs Serokonversiyonu sonrası HSK Riski

-Erkek
-Yaş >50 yıl
-Siroz
-Yandaş patolojiler
-HIV, HDV infeksiyonu
-DM, Alkol, Obesite

- HBsAg seroklirensi gerçekleşen 4568 hasta
  - 793 (%17.4) NA ile tedavi
    60 (%1.3) SIFN, PegIFN ile tedavi
- 3.4 (1.5-5 yıl)yıl ortalama takip sonrası
  - 54 hastada hepatoselüler karsinoma (HSK)
  - 1,3 ve 5 yıllık kümülatif insidens %0,9, %1,3 ve %1,5…
  - İleri yaş (>50 yıl için HR 4.31) ve erkek cinsiyet (HR 2.47) iki majör risk faktörü
  - Kadın (<50 yaş) 5 yılda HSK gelişmesi sıfır.
- Spontan veya tedavi sonrası HBsAg kaybı gelişenler arasında HSK gelişmesi açısından fark yok.
  - PegIFN tedavisi ile HBsAg klirensi sonrası HSK çok daha azdır.
- Yandaş patolojiler (DM, Obesite, Alkol, HCV, HIV ve HDV) HSK gelişmesinde diğer önemli etkenler olabilir.

Yip TC-F et al. J Hepatol 2019

İCT, 45/E 2-1

30 Ekim 2017

- Dispeptik yakınmalar, halsizlik, bulantı (semptomatik tedavi)
- **Özgeçmişi:** Hashimoto Tiroiditi, Depresyon, Fibromiyalji, Sık ÜSYE (sigara 1p/gün, alkol sosyal), polifarmasi… İlaçlar:Euthyrox 50ug, Aurorix 300mg/gün(15 yıl), Seroquel 100-200mg/gün (5 yıl), Lyrica 150mg/gün(5 yıl), Lamictal 100mg/gün (10 yıl), Parasetamol ve gamaflex tb LH. Ekim ayı başında (sarılıktan 3-4 hafta önce bir kutu ……)
- 10 gün sonra sarılık ve ardından kaşıntı yakınması; **ALT/AST 982/1852, ALP/GGT 187/154, T bil 27.4(27.1)mg/dl, PT 16.3 (1.5)**, Amonyak 54ug/dl. Hemogram normal (Plt 276.000/uL). TSH 2.84 uIU/ml, T kol 187, **Trigl 876mg/dl.** HBsAg, anti-HBc, anti-HCV, anti-HAV IgG ve IgM, EBV ve CMV IgM negatif. Anti-HBs 324mIU/ml). Anti-HIV negati.f US: Hepatomegali, kese duvarı kalın-lümende mikrokalkül… UDCA 3x1 başlanmış.
- 3 gün sonra **PT 12.1sn(1.0),** ALT/AST 1158/2442, T bil 33.2(31.2)mg/dl.

İCT, 45/E 2-2

Kasım 2017(15 gün sonra)

- 1.90m/102kg… Verdin ikter, hepatomegali 2-3cm. **ALT/AST 760/1563, ALP/GGT 136/57 U/L, T bil 36.0(34.0) mg/dl, PT 13.8sn (1.25)…** (Pulmoner BT Anjio: Sağda plevral sıvı-assit?, splenomegali… ?). ASMA, AMA, M2, LKM1, SLA/LP, LC-1, negatif, **ANA 1/100 titrede 2+**,granuler, sentromer) IgG 787, IgA 74 ve IgM 54mg/dl.

Aralık 2017 (50.gün)

- Sarılık azalmış, kaşıntı yok. Genel durum iyi
- Hemogram N. ALT/AST 156/132, ALP/GGT 95/57 U/L. **PT 11.5sn (1.1)** T bil 5.8(5.6)mg/dl.

Ocak 2018 (3.ay)

- **ALT/AST 35/30**, ALP/GGT 86/54, Tprt/Alb 6.7/4.2g/dl, PT 11sn (1.0), T bil 2.1(1.9)mg/dl. TSH 6.2 uIU/ml, Fe/RDBK 138/337ug/dl, Ferritin 421ng/ml. Hemogram, glk, renal testler vb N.

ICT, 45/E 2-3

Şubat 2018 Şikayeti yok. Hepatomegali 2-3cm. Diğerleri normal. Hemogram ve PT N. ALT/AST 29/28, ALP/GGT 69/50 U/L T bil 0.9(0.4mg/dl). TSH 2.15uIU/ml. Hasta 2019 başından itibaren bir kamu üniversite biriminde izleniyor. Orada yapılan FIBROSCAN ile F1 fibrozis saptanmış.

Akut Hepatit; İlk 20 haftada ALT, AST, bilirubin ve INR değerleri

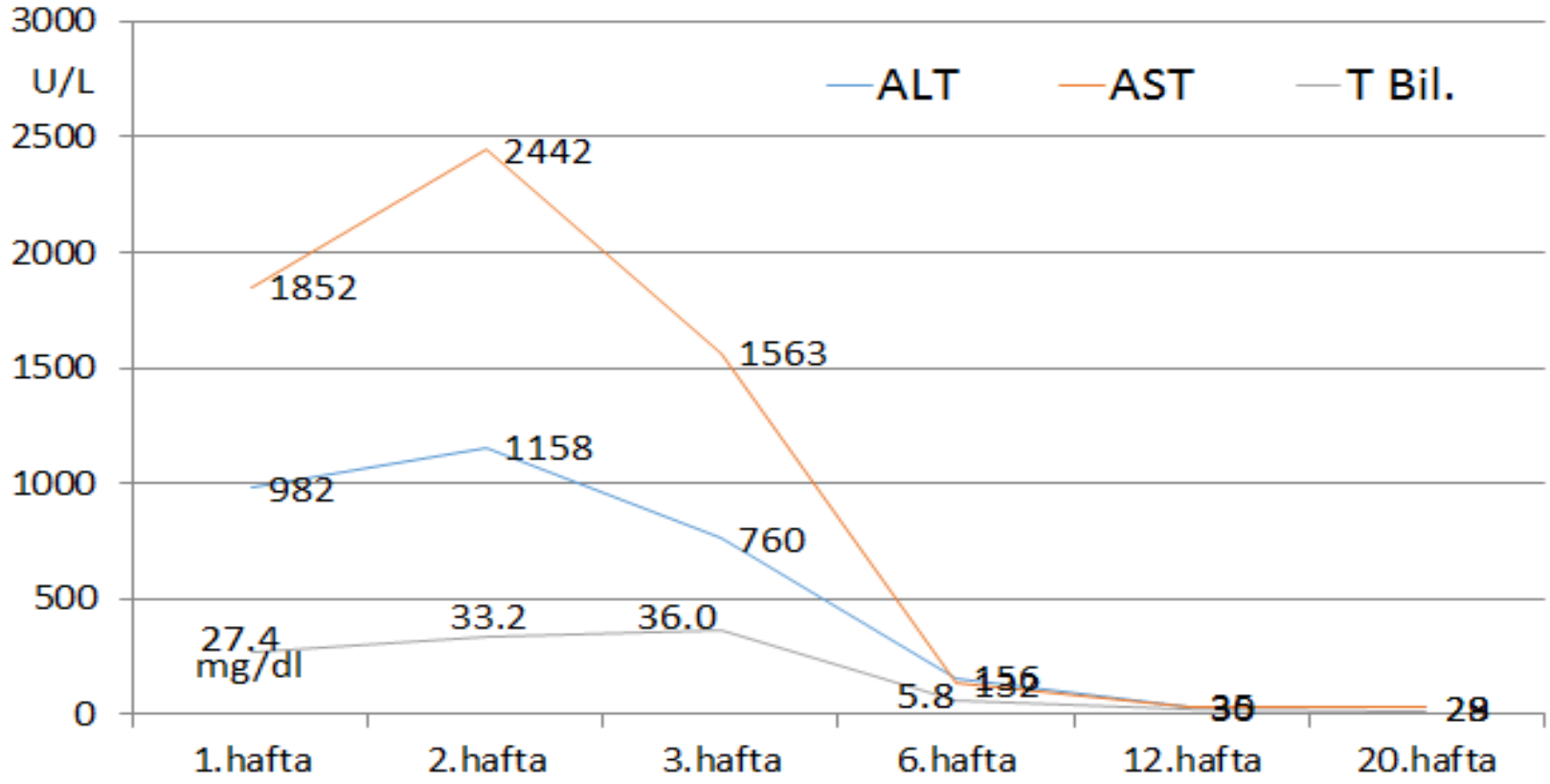

INR	1.5	1.0	1.25	1.1	1.0	1.11

ICT, 45/E 2-4

Mart 2019; Asemptomatik **ALT (215) ve AST(69**) yüksekliği saptanıyor. Haftalık takip; ALT/AST 150/41, 94/32 ve 43/23 U/L (bir ayda normalleşmiş); İlaç toksisitesi ???

Nisan 2019: OTOİMMUN HEPATİT olabileceği düşünülerek aylık ALT/AST takibine alınmış. İlk ve geniş (NAFLD için) değerlendirmede (Nisan 2019);

IgG 775, IgA 104 ve IgM 151mg/dl. Alfa-1 AT 153 ve seruloplazmin 28mg/dl. Fe/TDBK 99/337ug/dl, Ferritin 119 ng/ml, TSH 1.8 uIU/ml. Viral testler aynı... Doku Tg IgA(-). **ANA(3+, 1/320 titrede, anti-sentromer Ab tipi boyanma)...** AMA (1/100 titrede zayıf pozitif), LKM ve APCA negatif.

Tkol 264(42/189), Trigl 164mg/dl. Tpr/alb 7.8/5.1g/dl. Glk 94, HbA1c %4.5, Krt 0.95mg/dl. ALT/AST 34/23, ALP/GGT 85/40 U/L, T bil 0.81(0.18)mg/dl. Lök 6800/uL, Hb 16.9 (MCV 89/MCH 32), Plt 191.000/uL.

2109 Yılı ALT ve AST Değerleri (U/L)

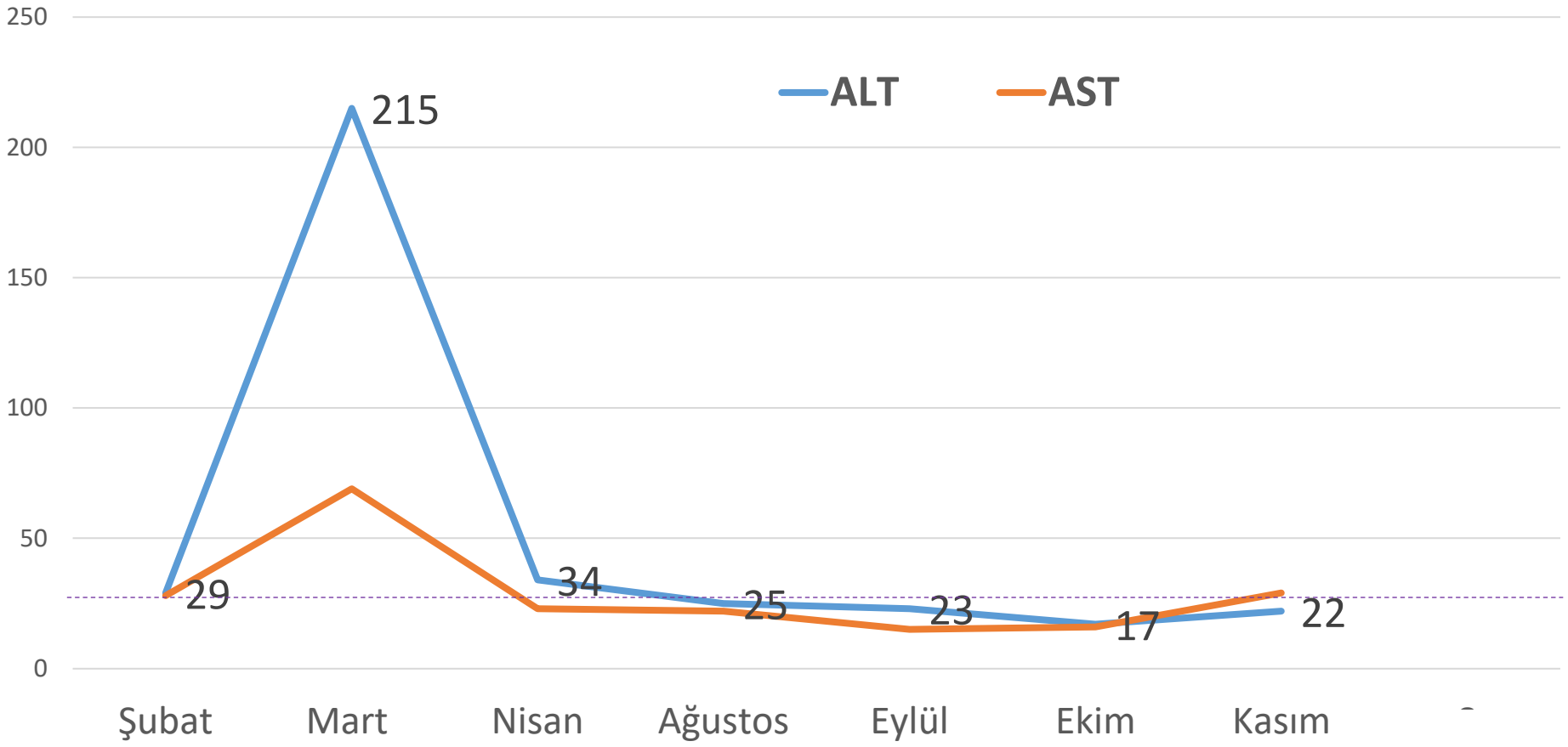

Amoksisillin/Klavulonik (AK) Asid Hepatotoksisitesi

- ABD ve Avrupa'da (muhtemelen Türkiye'de) en sık görülen idyosinkratik ilaca bağlı karaciğer hasarı sebebi
- 1038 ilaç toksisitesi vakası; toplam 117 hastada (%11), antimikrobial ajanları alanların (479) ise %24'ünde AK toksisitesi söz konusudur…
- Erkeklerde daha sıktır ve daha ciddi seyreder. Cii ddi vakalarda kolestatik hepatit komponenti daha sıktır.
- AK-DILI: orta derecede ciddi, mikst hepatoselüler (kolestaz daha sık olabilir) hasar yapar. Uzun sürebilir, ancak genellikle iyilşeme ile sonuçlanır.
- Otoantikorlar %15-20 pozitiftit (ANA ve ASMA)
- Çok yaygın kullanıldığı için AK-hepatotoksisitesi sıkmış gibi algılanıyor.







AK, 42/K 3-1

Ocak 2019

- Ateş basması, yorgunluk, eklem-kas ağrıları, bulantı
- Mayıs 2017: 6 ay önce IM (EBV) tanısı; iyileşmesine rağmen ALT ve AST yüksek (5-8 kat) devam etmiş. Kronik hepatit ön tanısı…
- Şubat 2018 **Karaciğer biyopsisi;** Orta derecede aktiviteli kronik hepatit ve portal/periportal fibozis ile arayüz ve perisantral inflamasyon (OH+PBC örtüşen Sendrom; IgM yüksek)
- Haziran 2018**: Budenofalk 9mg/gün**; parsiyel biyokimyasal yanıt
- Ekim 2018: **Budenofalk 6mg + Immuran 50m**g kombinasyonu
- Aralık 2018: Hasta ilaçları kesiyor. ALT ve AST'de 2-3 kat artış…. Lök 3920 ve Plt 208.000/uL, Hb 13 (83/27), **ALT/AST 114/88** ALP/GGT 249/…… U/L, T bil 0.7mg/dl. Tprt/alb 7.5/4.1g/dl….

ALT, AST SEYRİNDE GÖZLENEN DEĞİŞİKLİKLER

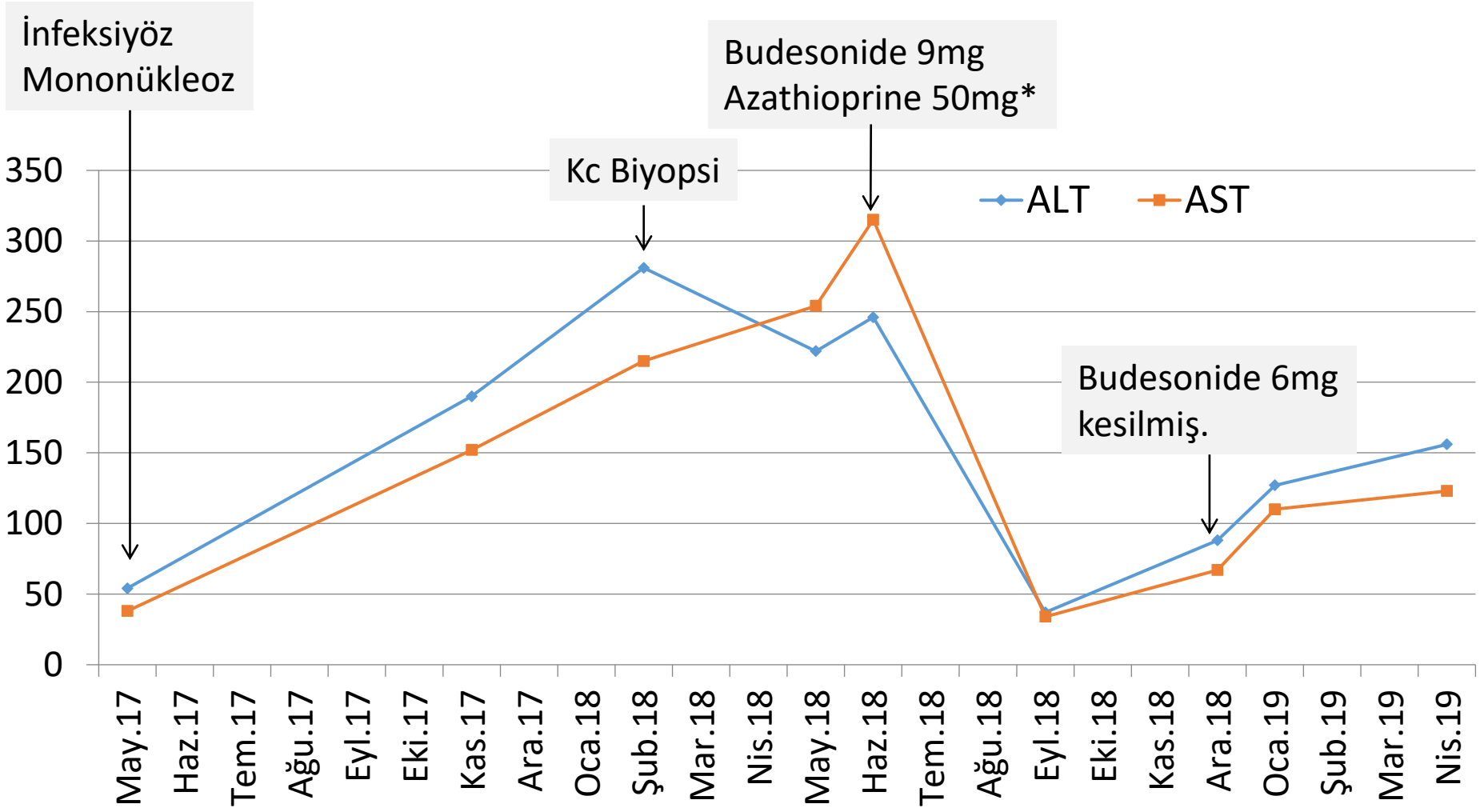

**bir ayda kesilmiş…*

AK, 42/K

3-2

Ocak 2019 (YÇ)

- Lök 4400, Plt 211.000/uL. Hb 12.7 g/dl (MCV 85/MCH28). PT 10.1sn (0.91), ESR 10mm/h. Glk 89, BUN 18, Krt 0.84, Ü.asid 4.8mg/dl. **GGT 14, ALT/AST 127/110 U/L**, T bil 0.3, Dir. bil 0.1 mg/dl. **Tprt 8.0, Alb 4.7, Gammaglob 1.56 (%19.5)g/dl.** Alfa-1 AT 156mg/dl (Alfa-1 4.1, 330mg/dl). AFP 1.8ng/ml. sTSH 1.0 uIU/ml.
- HBV seronegatif, Anti-HCV ve anti-HIV neatif. Anti-HAV IgG (+).
- **IgG 1607,** IgM 298 ve IgA 109mg/dl…
- **ANA, ASMA, LKM-1, AMA, M2, M2-3(BPO), Sp100, LC-1, Gp 210, PML hepsi NEGATİF….**

3+ ?

*Soluble Liver Antigen/Liver Pancreas Antibody test

AK, 42/K 3-3

Ocak 2019 (YÇ)

- Lök 4400, Plt 211.000/uL. Hb 12.7 g/dl (MCV 85/MCH28). PT 10.1sn (0.91), ESR 10mm/h. Glk 89, BUN 18, Krt 0.84, Ü.asid 4.8mg/dl. **GGT 14, ALT/AST 127/110 U/L**, T bil 0.3, Dir. bil 0.1 mg/dl. **Tprt 8.0, Alb 4.7, Gammaglob 1.56 (%19.5)g/dl.** Alfa-1 AT 156mg/dl (Alfa-1 bandı %4.1, 330mg/dl). AFP 1.8ng/ml. sTSH 1.0 uIU/ml.
- HBV seronegatif, Anti-HCV ve anti-HIV neatif. Anti-HAV IgG (+).
- **IgG 1607,** IgM 298 ve IgA 109mg/dl…
- **ANA, ASMA, LKM-1, AMA, M2, M2-3(BPO), Sp100, LC-1, Gp 210, PML hepsi NEGATİF….**

*SLA/LP 3+

*Soluble Liver Antigen/Liver Pancreas Antibody test

AK, 42/K 3-4

TANI

- **SLA/LP Pozitif Otoimmun Hepatit….**

Otoimmun Hepatit Skorlama Sistemi;

1)Klasik; Skor 15-17 (+Tedaviye yanıt): Tanı OH

2)Basit; Skor ≥6….



28 Mayıs 1918'de ilan edilen Azerbaycan Demokratik Cumhuriyeti'nin kuruluşunun yıl dönümü kapsamında İstanbul boğazındaki köprüler Azerbaycan bayrağıın renklerine büründü...

KA, 30/K 1

12/2016

- Halsizlik, etraf/sırt ağrıları, iştahsızlık,kilo kaybı ve kc testleri yüksek bulunmuş ve sebat etmiş: BİYOPSİ KARARI? ALT/AST 80/58, ALP/GGT 193/114U/L, T bil 0.32mg/dl, TSH 1.9 mIU/ml, Ferritin 6.3ng/ml, AntiTG Ab (-). AMA(+), ANA ve ASMA negatif. IgG ve IgM yüsek …

01/2017

- **«Tru-Cut» Kc Bx:** Portal alanlarda histiosit grupları içeren, plazmositlerden zengin mikst tip lenfositik infiltrsyon ve fibröz genişleme, safra duktuluslarında dejenerasyon, hafif lobüler aktivite; Primer **Biliyer Kolanjit** veya **PBK/Otoimmun Hepatit** örtüşen sendromu…. **UDCA 250mg 2x2,** semptomatik ve destek tedavi…Yakınmaları devam ediyor. Biyokimyasal cevap parsiyel.

05/2017

- **ALT/AST 86/64, ALP/GGT 325/119,** ESR 45mm/h, Hemogram N. **PRD 20mg/gün** başlanıyor. Bir ay sonra; ALT/AST 218/76, ALP/GGT 213/248 U/l. ESR 28mm/h. PRD stop… Bir başka hekim **BUDENOFALK cp9mg/gün** başlıyor; Ürtiker reaksiyonu sonrası bir haftada kesilmiş.

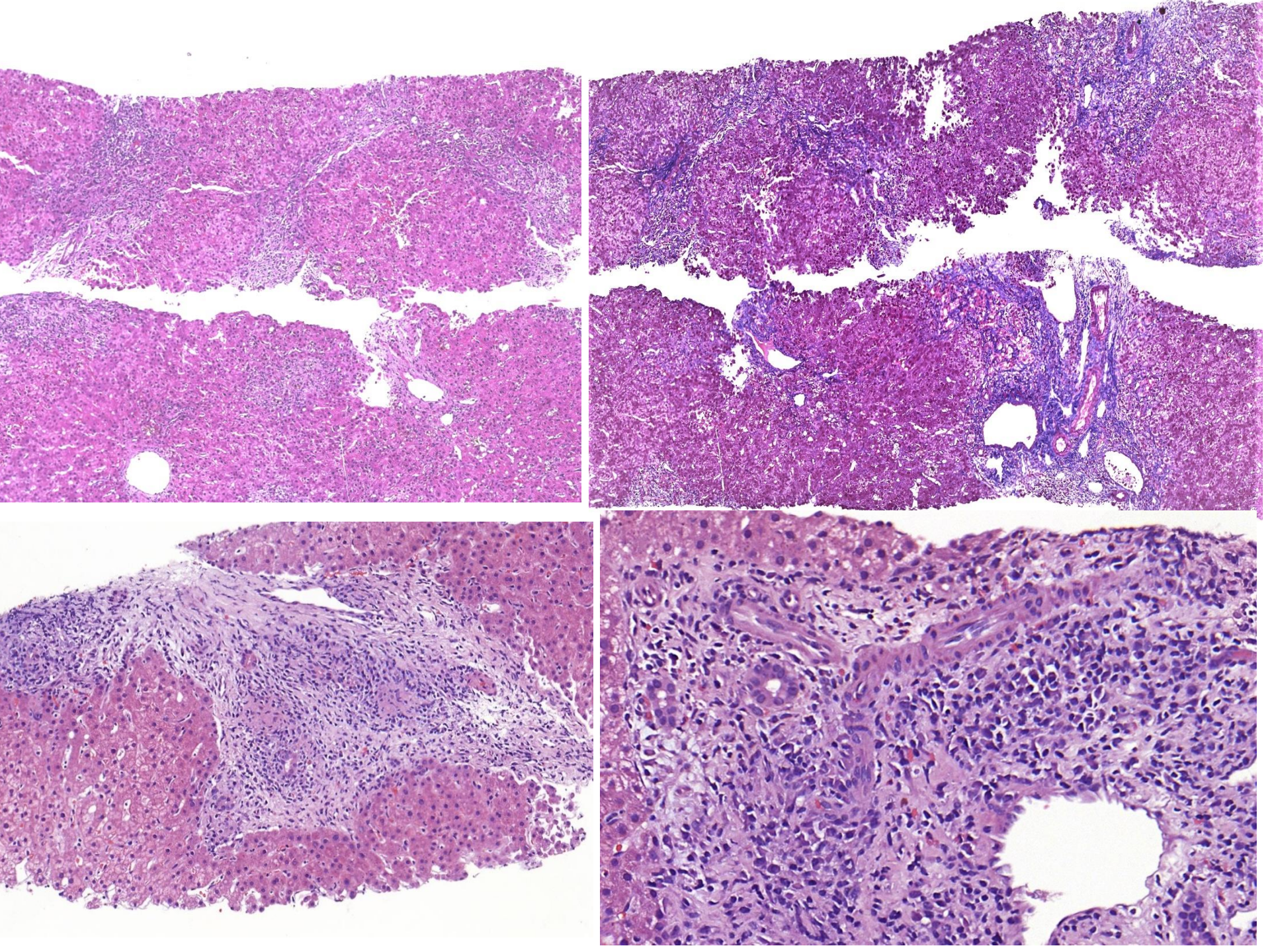

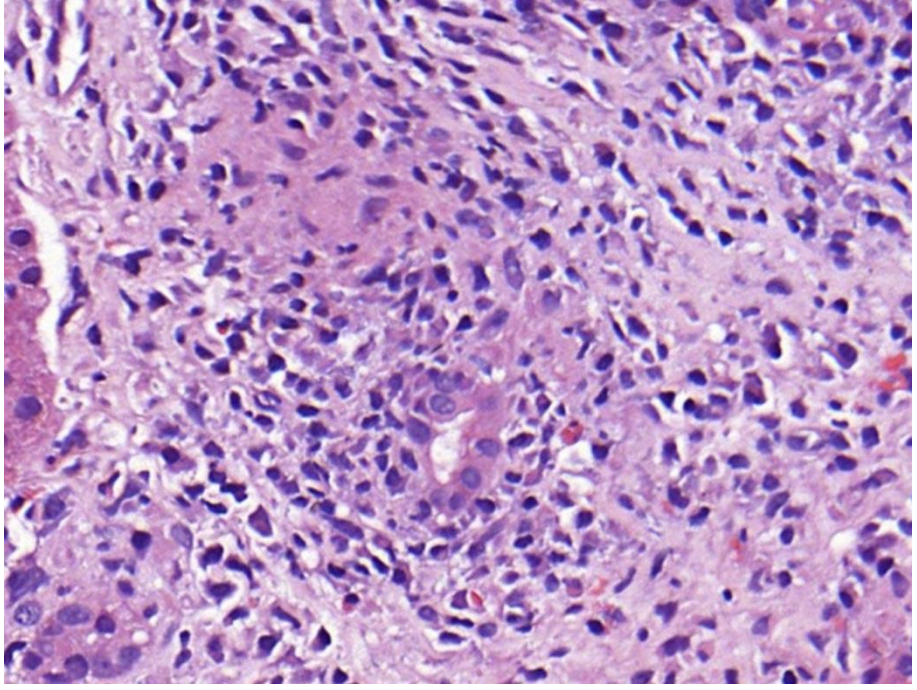

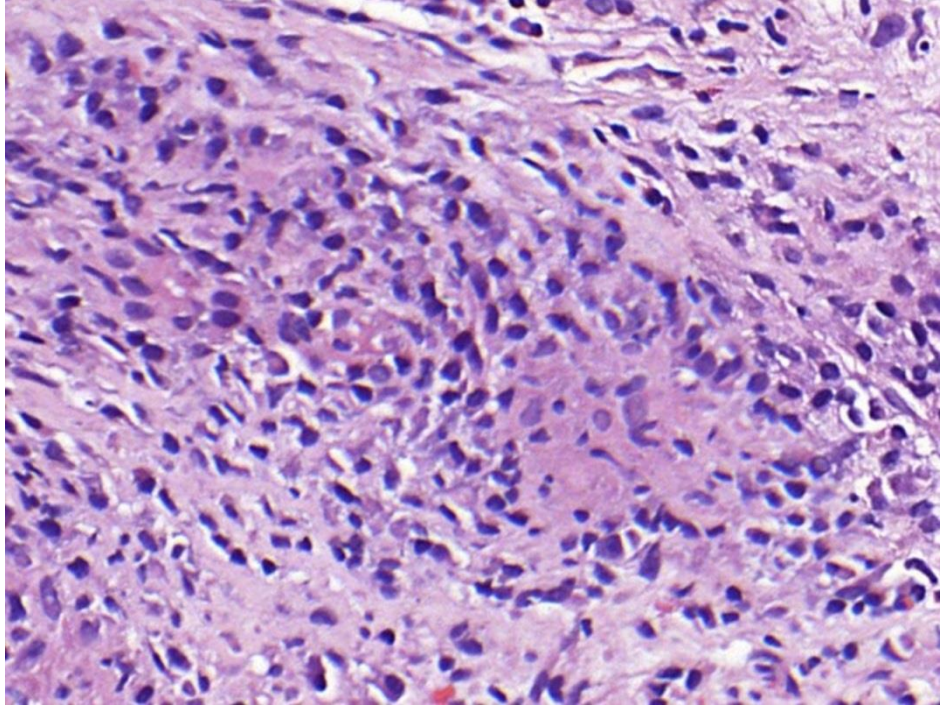

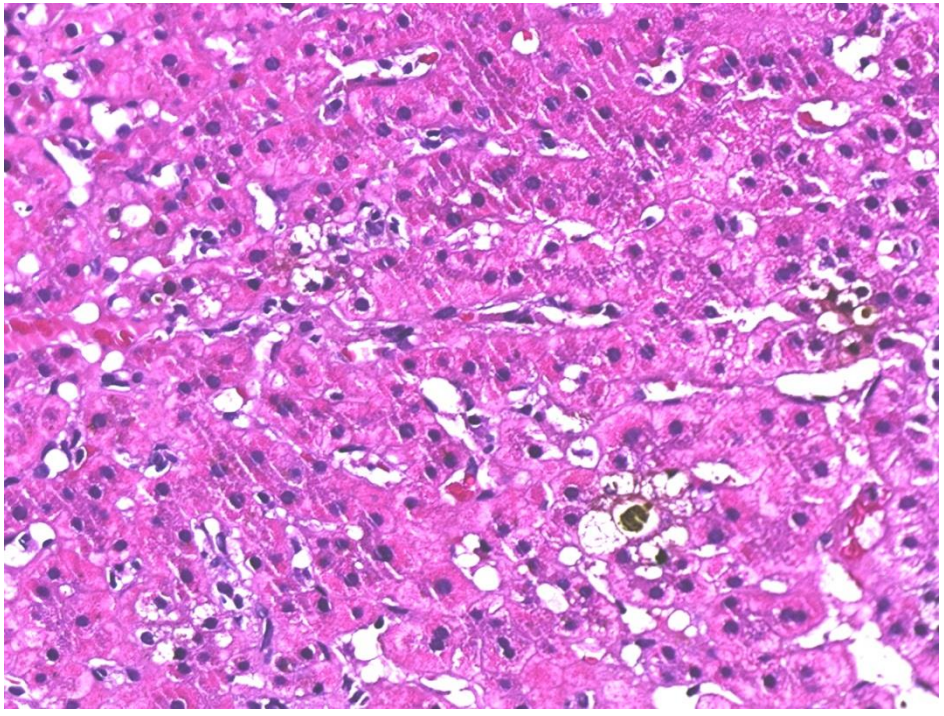

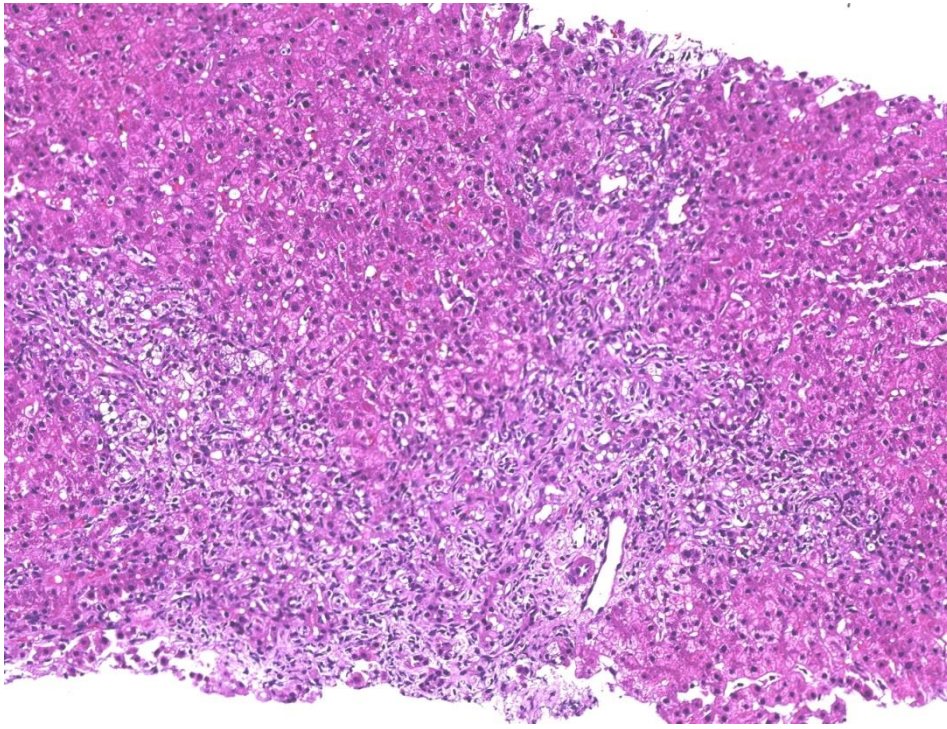

KA, 30/K 2

- UDCA 2x2 cp, Lipanthyl 1x1 ve Citoles 15 damlaU/L.
- Biyokimyasal yanıt yok; **ALT/AST 263/190, ALP/GGT 380/505 U/L.** T bil 0.9 (0.5) mg/dl, ESR 57mm/h, Tpr 8.5, Alb 3.2 ve Glob 5.3g/dl… Hastanın tedavisine **mPRD 32mg/gün** ekleniyor. 4.haftada; **ALT/AST 284/91, ALP/GGT 280/6120 U/L:** CEVAPSIZ…

01/2018

- 2. Kc Biyopsisi yeniden değerlendirme: **Primer Biliyer Kolanjit.** UDCA, Lipanthyl, Citoles tedavisine devam…

O3/2019

- **İnatçı kaşını, ikter,** diğer yakınmalar. Kolestran 2x1 poşet, Atarax tb LH. **ALT/AST 205/135, ALP/GGT 456/226, T bil 5.1m (4.1)mg/dl, T kol 370mg/dl,** FSCAN/CAP: **F2/3 (10.6 kPa),** Yağlanma (114 dB/m).

KA, 30/K 3

Nisan 2019

- **ALT/AST 100/90, ALP/GGT 519/318, T bil 7.4(5.8)mg/dl.** Tekrar Lipanthyl 267mg 1x1 ve Lustral 50mg 1x1/2 başlandı…

O6/2019

- Kaşıntı azalmış. Halsizlik, iştahsızlık devam ediyor. UDCA 2x2, Lippanthyl 267 1x1 ve Lipitor 20mg 1x1 alıyor…
- ESR 106mm/h, CRP 0.32, Lök 7170, Plt 320.000/uL, Hb 10.8 g/dl (81/28)… PT 12.1sn (0.92), **ALT/AST 79/77, ALP/GGT 527/339 U/L, T bil 7.0 (5.2)mg/dl. T kol 573** (63/421)mg/dl, Trigl 151mg/dl.

- FSCAN/CAP**: F4 (20.4 kPa),** Yağlanma yok.

MEDİKAL TEDAVİYE CEVAPSIZ PRİMER BİLİYER KOLANJİT VAKASI

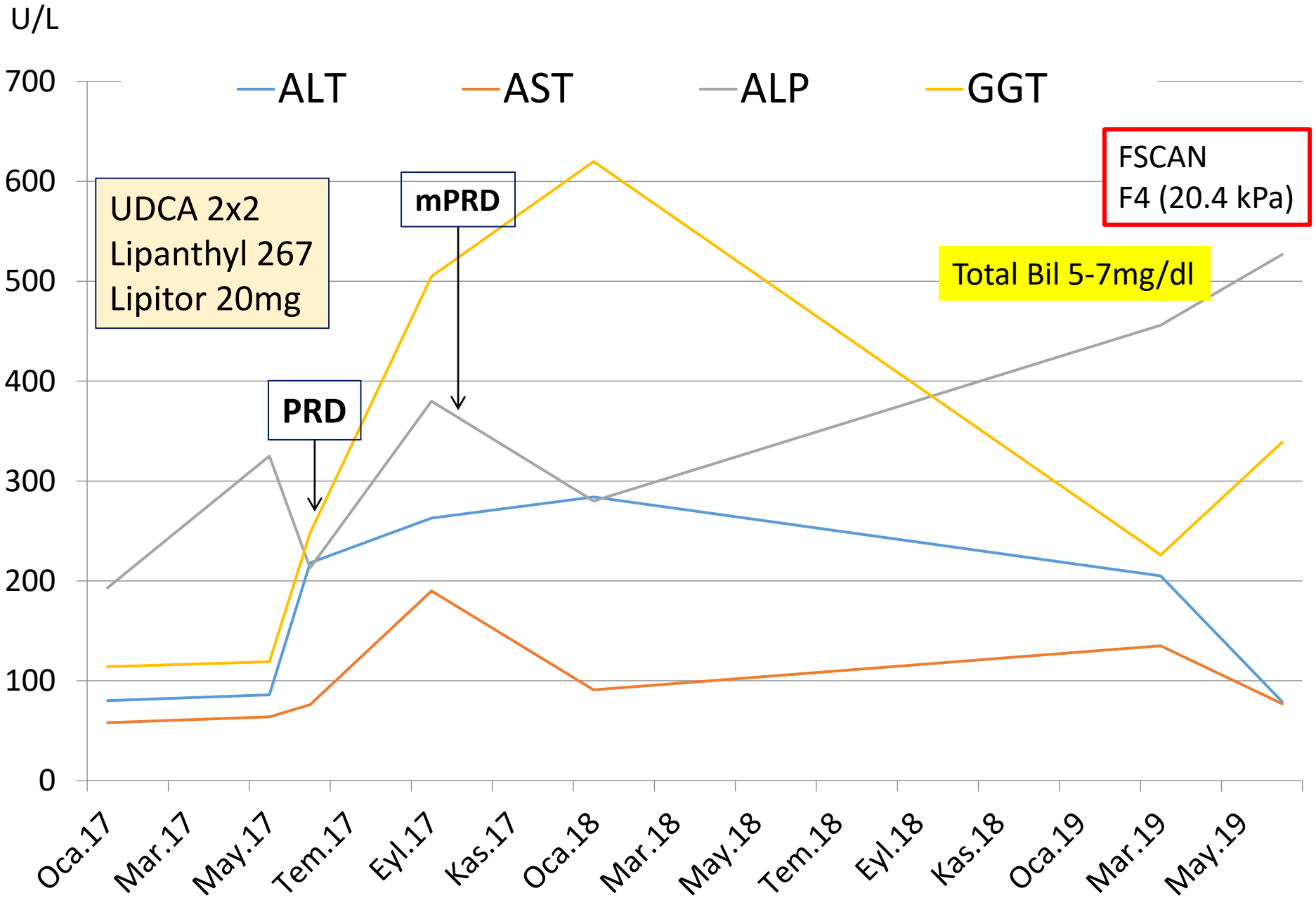

TEDAVİYE CEVAPSIZ PBK VAKASI : NE YAPILMALI;

1) **Daha kuvvetli ilaçlar ile tedavi (TAC, CELL CEPT vb)**
2) **Karaciğer transplantasyonu// Canlı vericisi var.**

PBK ve Karaciğer Nakli İndikasyonlar

- %40 hastada tıbbi tedaviye yanıt yetersiz/yok
- UDCA tedavisi alanlarda dekompansasyon oranı 10 yılda %10
- Yüksek AST/trombosit oranı indeksi UDCA cevapsızlığını gösterir.
- Kc nakli indikasyonları diğer hastalar gibidir (MELD>15)
- Tedaviye dirençli kaşıntı, total bilirubin >6mg/dl olması ayrıca tedavi indikasyonu kabul edilir.
- Posttransplant PBK nüksü; %10-45 arası değişir. 10 yıl takipte kümülatif nüks %30 civarındadır.

Levy C. Liver Trans 2018

Ursodeoxycholic acid therapy and liver transplant-free survival in patients with primary biliary cholangitis ***Maren H. Harms et al, Journal of Hepatology*****, Volume 71, Issue 2, Pages 357-365, DOI: 10.1016/j.jhep.2019.04.001**

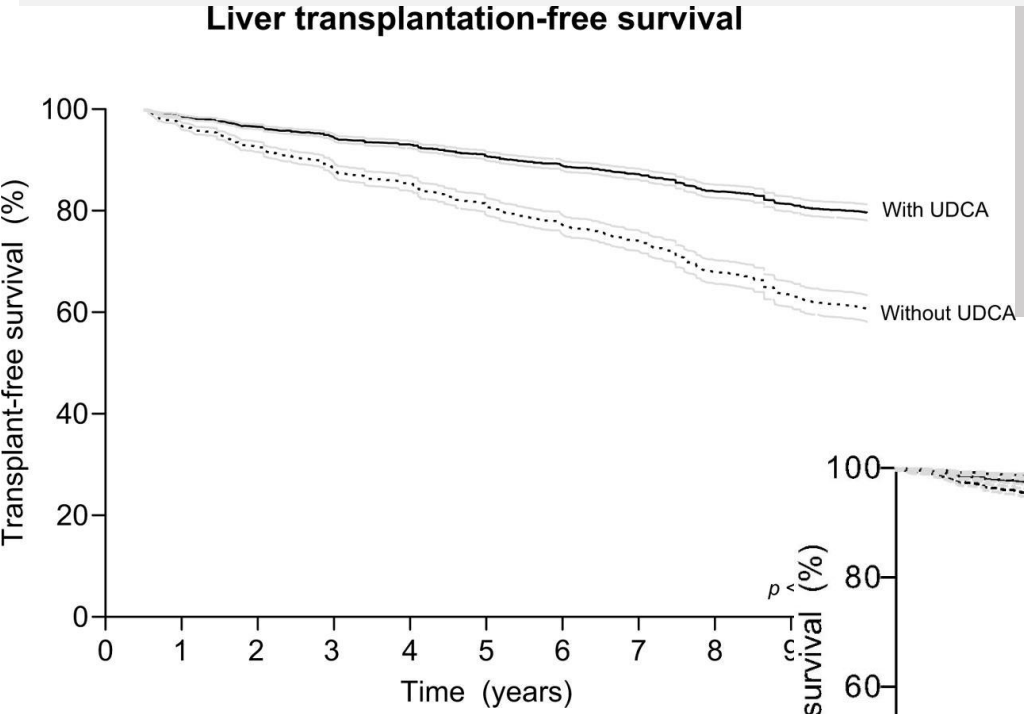

3529 (%90.4) UDCA tedavisi alan
373 (%9.6) UDCA almayan hastalar
10 yıl kümülatif «LT-Free»sağkalım:
%80 vs %61 (p<0.001)
K/E oranı 9/1 (%90.4 kadın), Ort yaş 54.3 yıl

Ort. İzleme süresi 7.8 yıl (4.1-12.1)
UDCA(+) 721 hasta LT veya ex (%20)
UDCA(-) 145 hasta LT veya ex(%39)

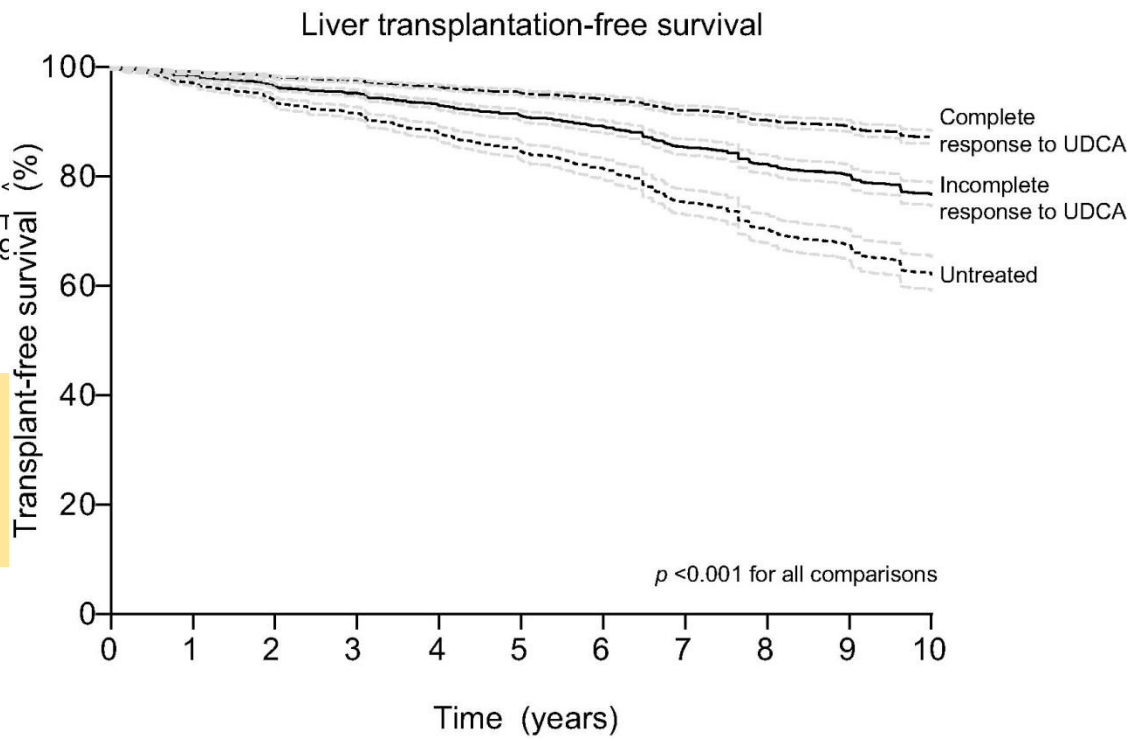

Ursodeoxycholic acid therapy and liver transplant-free survival in patients with primary biliary cholangitis ***Maren H. Harms et al, Journal of Hepatology*****, Volume 71, Issue 2, Pages 357-365, DOI: 10.1016/j.jhep.2019.04.001**

SONUÇ:

- UDCA tedavisi kc nakli olmaksızın sağkalımı , PBK hastalığının evresinden ve İlaç tedavisine alınan biyoşimik yanıttan bağımsız olarak anlamlı derecede uzatmaktadır.
- Bu bulgular UDCA'nın halen üniversal standart tedavi ajanı olduğunu göstermektedir…
- Bu başarılı sonuç seks, yaş ve hastalık evresinden bağımsızdır.

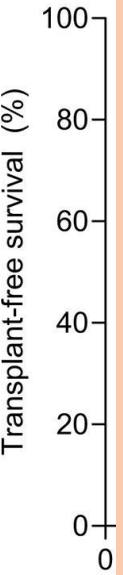

.3 yıl

ete
se to UDCA
plete
se to UDCA
ted

Ort.
UDC
UDC

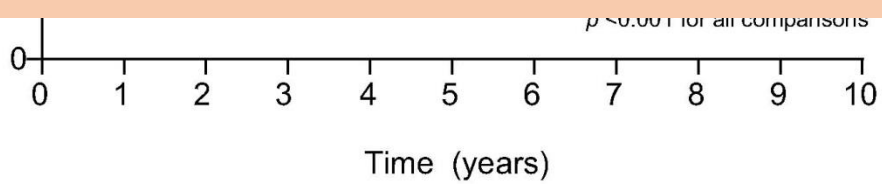

NK, 55/K 1

Mart 2015

- 6 ay önce sebebi bilinmeyen akut hepatit atağı ile 5 gün hastanede yatış ve sekelsiz iyileşme (ALT/AST 17/39).
- 2/03/2015 Acil hast. yatış**; ALT/AST 1937/1348, ALP/GGT 206/112 U/L, T bil 2.6(1.55)**mg/dl. Hemogram N. **PT 10.4sn(0.9).** TSH 14.9uIU/ml (10 gün Levotiron tb 100ug 1x1 ilaç yok).M: Hpm 2-3cm. Subikter . Diğer N. HBV seronegatif (Anti-HBc IgG ve IgM dahil), anti-HAV IgM, anti-HCV, anti-HIV negatif. US/MR: Kc parankimi kaba, hafif yağlanma.. YKL ve assit yok.
- 16/03/2015 : ALT/AST 1457/1171, ALP/GGT 2221/180, Tbil 2.07(0.94)mg/dl. PT 21.1sn(1.8), ESR 9mm/h, Lök 9160, plt 232.000/uL, Hb 13.6(78/27). Glk 98mg/dl, renal testler normal. 3 gün sonra tekrar **PT(INR) 12sn (1.0)…** Tprt/albümin 7.3/4.2 ,Elektroforez N (Gglob %17.4; 1.27g/dl, Alfa-1 bandı normal). TSH 13.7uIU/ml **IgG1493, IgA 365 ve IgM 87mg/dl, IgG4 53.4mg/dl. Otoantikorlar negatif. Seruloplazmin 35.4.** AFP 9.8ng/ml.
- O6/2019 (3.ay): Hastada yavaş seyreden lab ve klinik iyileşme. **ALT/AST 26/37, ALP/GGT 62/23, T bil 0.54(0.17)mg/dl, PT 12sn (1.0)…** HBV ve HAV aşıları başlandı.

NK, 55/k 2

15/107/2015

- Prodromal dönem olmaksızın oluşan sarılık ve halsizlik (Sadece Dideral 2x1/2 çarpıntı için ve Cipralex 10mg 1x1, TSH N.) ALT/AST 266/90, ALP/GGT 116/118, T bil 6.3(5.5)mg/dl…

29/07/2015

- GD bozuk, halsizlik artmış, sarılık belirgin. **ALT/AST 232/45,** ALP/GGT 166/79 U/L, **T bil 15(12.5)**mg/dl. **PT(INR) 20.4 (1.5)**, **TSH 19.4** mIU/ml. US: Portal hilusta LAP, kese duvarı kalın… Glk 78, BUN 11, Krt 0.7, ü.asid 2.3mg/dl. T kol 114(32/35), Trigl 236mg/dl. LDH 365(<400U/L). Hastada uykusuzluk ve zaman zaman hafif konfüzyon hali geliştiği gözlenince Memorial Şişli Hast. Gyb Ünitesine alındı.

1/8/2015

- Akut Karaciğer Yetersizliği (grade 1-2 ensefalopati) ön tanısı ile yatırıldı; **AMONYAK 184ug/dl, INR 1.9, T bil 20.0(15.8)mg/dl, Lök 21400,** Hb 14.2, Plt 355.000, **ALT/AST 1250/870, ALP/GGT 159/44**, BUN/krt 13/0.5mg/dl. **Albumin 2.6g/dl…. Amonyak 245ug/dl, Laktat 4.1'e yükseldi.** Hastanın ensefalopatisi evre 3-4 aşamasına gelince entübe edildi. Yatışının 3.gününde «**Canlı Vericili Karaciğer Nakli»** yapıldı. Postop 2.gün ekstübe, 3.gün normal servis yatağına allınma ve 3.haftada taburcu… Postop 4. yıl sorunsuz…

... ÇAPINDA 1 ADET LENF NODU BENZERİ DOKU PARÇASI. TZPIK

ANI :

KARACİĞER; TOTAL HEPATEKTOMİ (1):
KÖPRÜLEŞEN VE FOKAL PANASİNER NEKROZ ALANLARI İLE AKTİF HEPATIT.

. NEKROZ İLE BİRLİKTE PORTAL ALANLARDA YERYER LENFOİD FOLİKÜL YAPAN, ORTA DERECEDE LENFOPLASMOSİTER HÜCRE İNFİLTRASYONU MEVCUTTUR. KOLESTAZ MEVCUT OLMAKL BERABER SAFRA DUKTUSLARINDA DESTRÜKTİF LEZYON GÖRÜLMEDİ. MASSON TRİKROM İLE

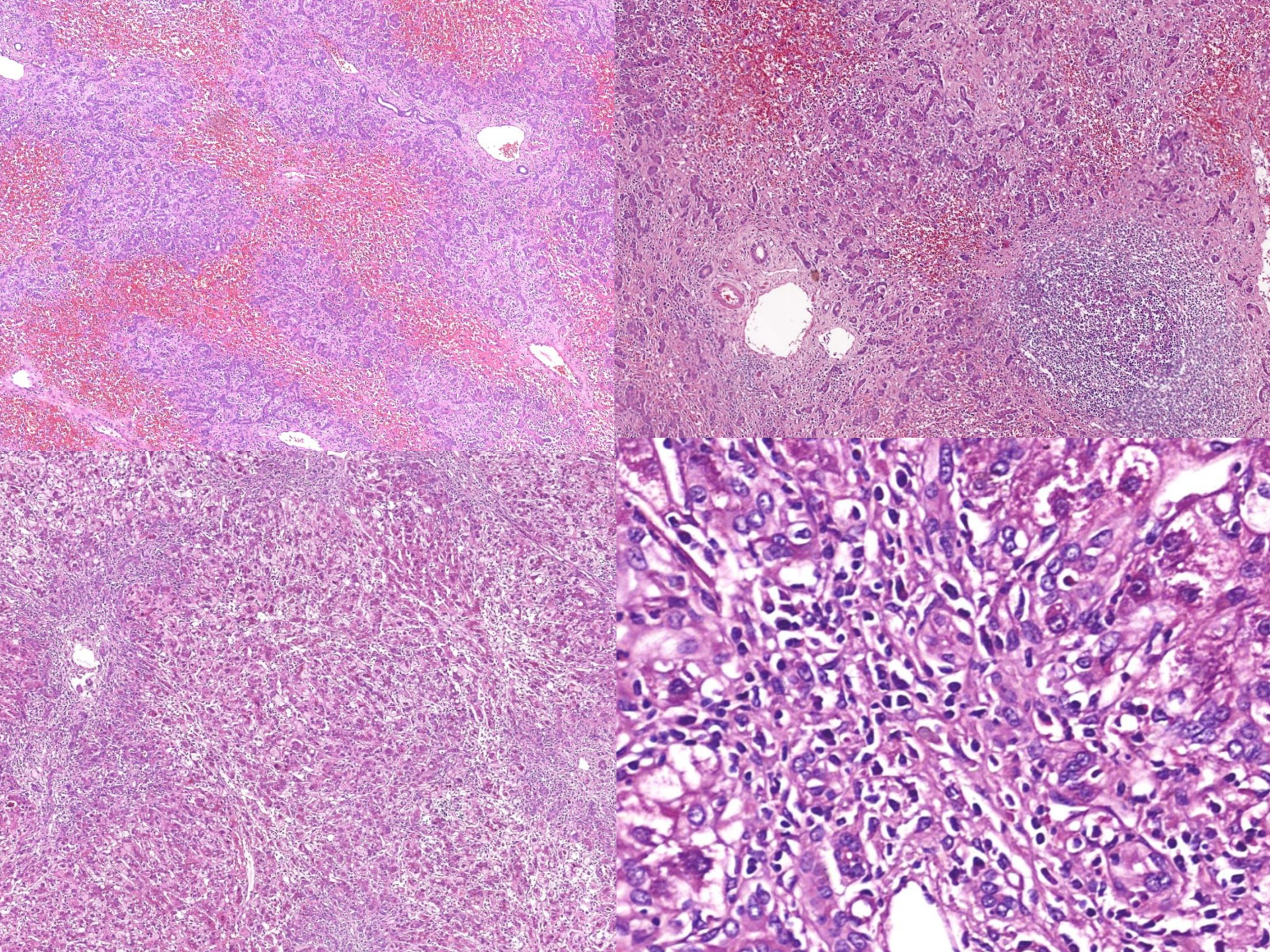

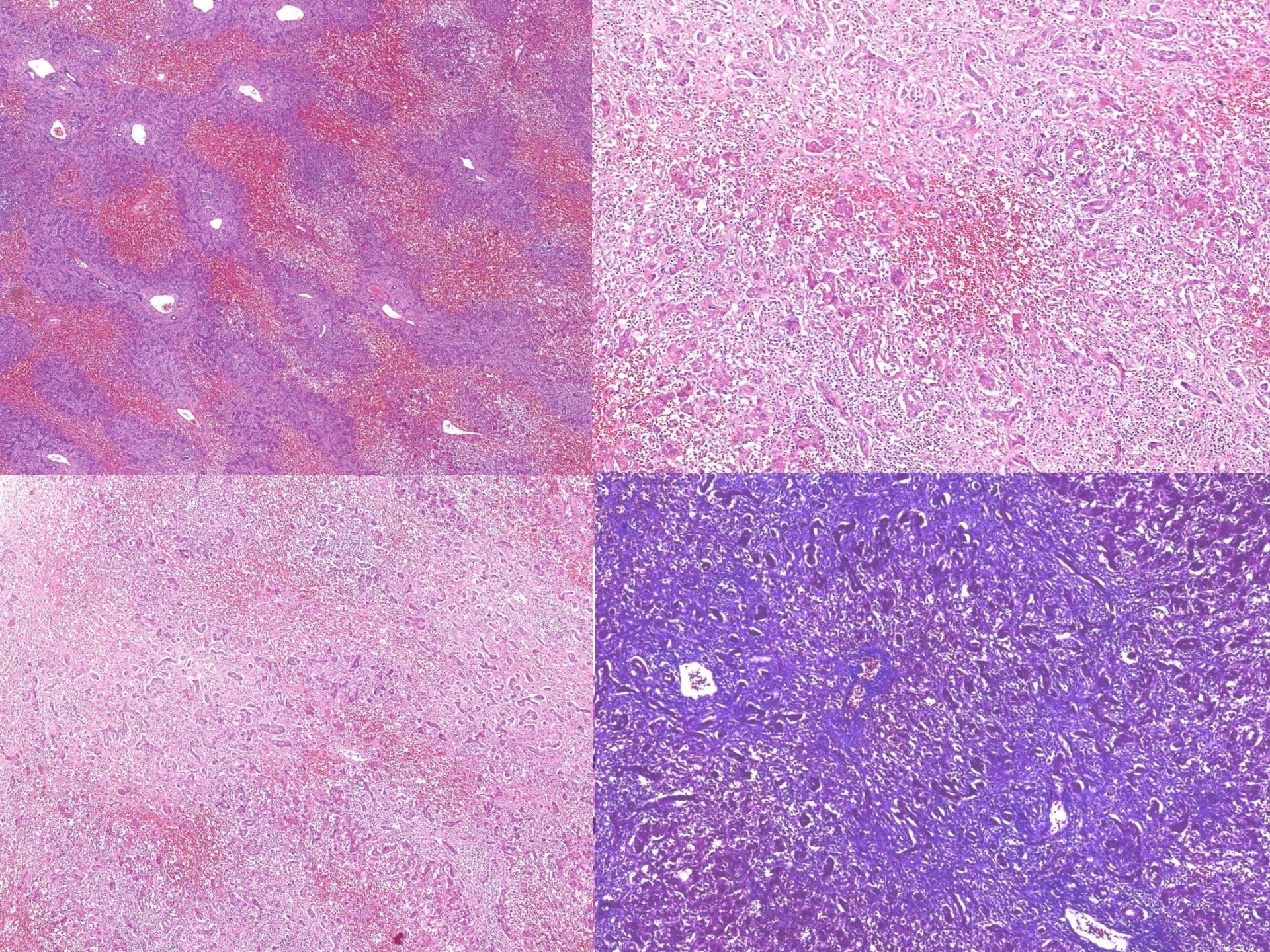

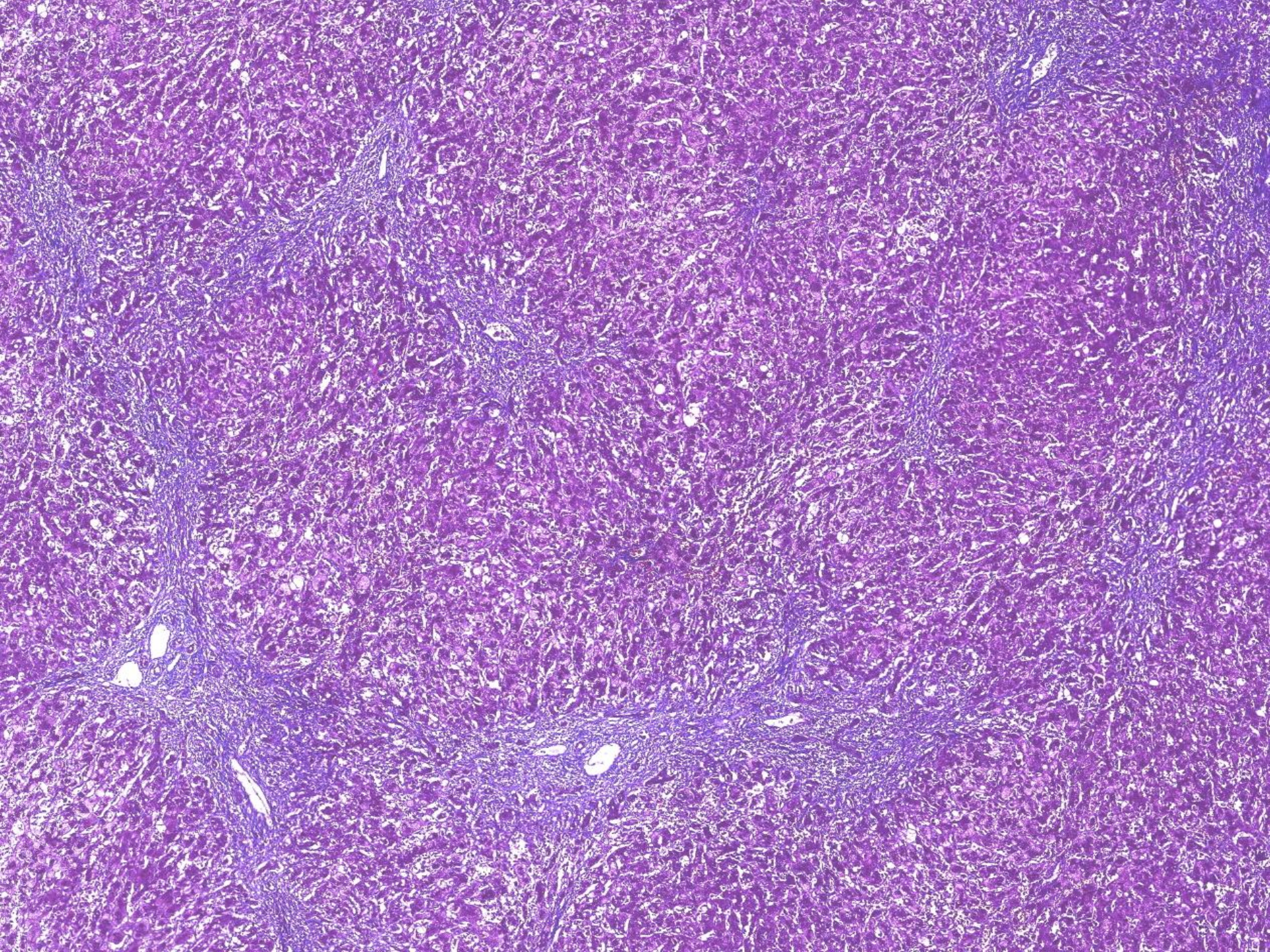

NK, 55/K 3

- Sebebi ? Akut hepatit atakları
- Son atak sonucu akut karaciğer yetersizliği
- «Canlı Vericili Karaciğer Nakli» ile normal hayata dönüş

TARTIŞMA KONULARI

- İlaca bağlı akut hepatit?
- Otoimmun hepatit?
- Sebebi bilinmeyen AKY vakası (Ne A - Ne E hepatiti)

Genel olarak %20 vakada özgün etiyoloji?

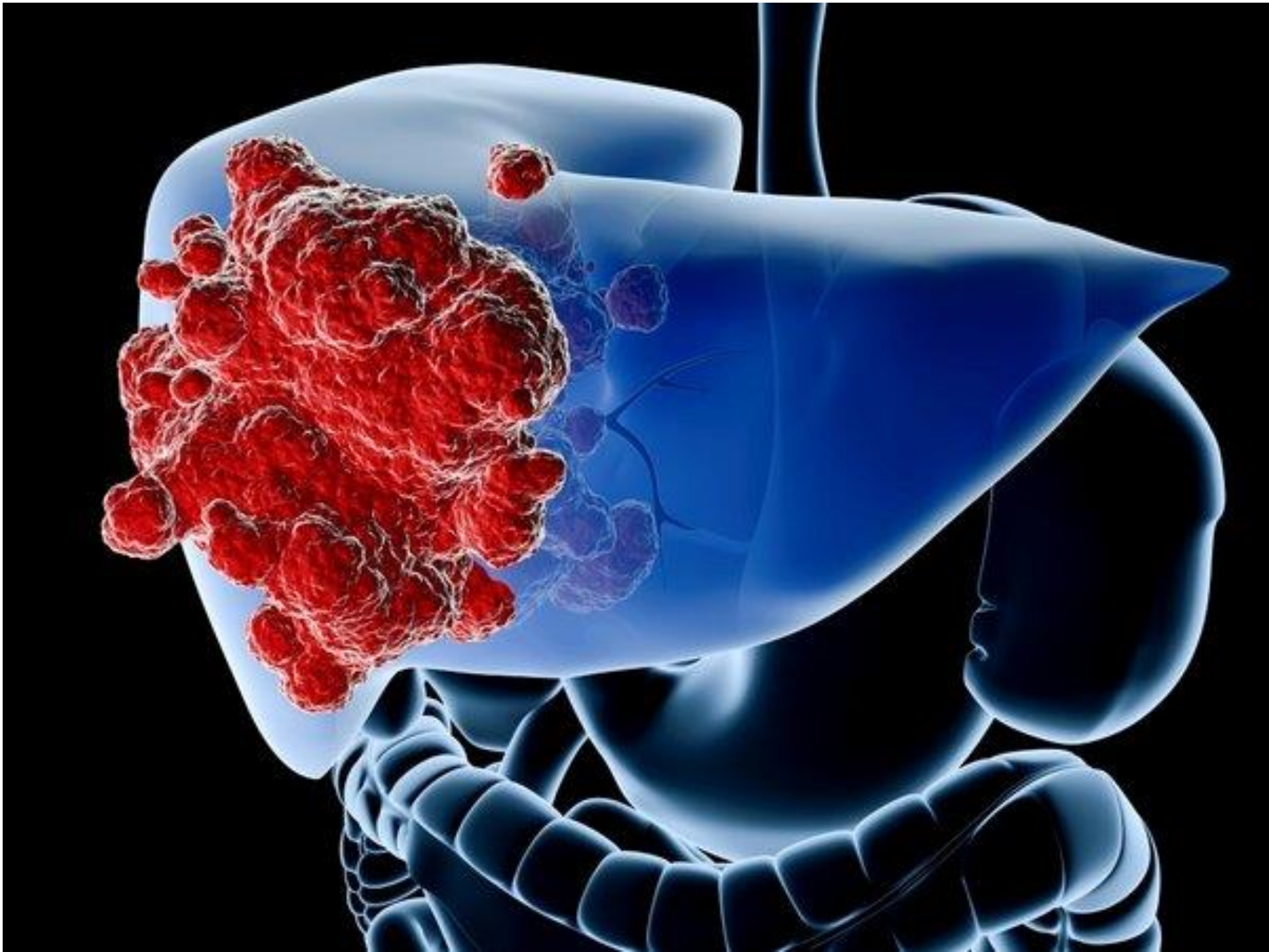

2020 Yılında **«6. Azerbaycan-Türkye Ortak Hepatoloji Kursu»** İçin Bakü'de Birlikte Olacağız.